Efeitos agudos do herbicida ácido 2,4-diclorofenoxiacético no pulmão de camundongos: análise morfológica e fractal

DOI: 10.53660/inter-180-SS17

Milton Mendes Cattini
Universidade do Oeste Paulista
0000-0003-1541-8656
miltoncattini@hotmail.com
Fabíola de Azevedo Mello
Universidade do Oeste Paulista
0000-0003-3373-0520
Fabíola-azevedo@hotmail.com
David Junior Mariano Lemenides
Universidade do Oeste Paulista
0000-0002-8083-9361
davijm@hotmail.com
Gabriela Vidotto Cavalieri
Universidade do Oeste Paulista
0000-0002-8146-9614
Gabi_vidotto@hotmail.com
Renata Calciolari Rossi
Universidade do Oeste Paulista
0000-0002-3311-064X
renatacalciolari@terra.com.br

Resumo: O herbicida ácido 2,4-diclorofenoxiacético é amplamente utilizado e manuseado pela técnica de pulverização. Desta forma, promove o fácil transporte de partículas em suspensão, levando à exposição e inalação do herbicida comprometendo o sistema respiratório. O objetivo do estudo foi analisar os impactos da nebulização ao herbicida 2,4-D em diferentes concentrações e intervalos de tempo no epitélio pulmonar de modelos experimentais. Oitenta camundongos machos adultos S*wiss* foram alocados em quatro grupos: solução salina; baixa, média e alta concentração e expostos à nebulização em diferentes intervalos de tempo. Para a análise morfológica, foram preparadas lâminas histológicas do tecido pulmonar e coradas com Hematoxilina e Eosina. As imagens capturadas foram submetidas à análise da dimensão fractal pelo método Box Counting. O epitélio pulmonar dos camundongos expostos ao herbicida apresentou alterações significativas, proporcionais ao tempo de exposição. Além disso, houve diminuição da área de luz. O herbicida causou alterações deletérias na morfologia das vias aéreas, pois resultou em remodelamento, fibrose e infiltrado inflamatório no tecido pulmonar, com consequente broncoconstrição e dificuldade nas trocas gasosas.

Keywords: Ácido 2,4-diclorofenoxiacético. Mucosa respiratória. Remodelação das vias aéreas. Epitélio pulmonar.

Abstract: *The 2,4-dichlorophenoxyacetic acid herbicide is widely used and handled by spray technique. In this way, it promotes the easy transport of suspended particles, leading to exposure and inhalation of the herbicide, compromising the respiratory system. The aim of the study was to analyze the impacts of nebulization with 2,4-D herbicide at different concentrations and time intervals on the pulmonary epithelium of experimental models. Eighty adult male Swiss mice were divided into four groups: saline solution; low, medium and high concentration and exposed to nebulization at different time intervals. For the morphological analysis, histological slides of the lung tissue were prepared and stained with Hematoxylin and Eosin. The captured images were submitted to fractal dimension analysis using the Box Counting method. The pulmonary epithelium of mice exposed to the herbicide showed significant changes, proportional to the exposure time. In addition, there was a decrease in the light area. The herbicide caused deleterious changes in airway morphology, as it resulted in remodeling, fibrosis and inflammatory infiltrate in the lung tissue, with consequent bronchoconstriction and difficulty in gas exchange.*

Keywords: *2,4-dichlorophenoxyacetic acid. Respiratory mucosa. Airway remodeling. Pulmonary epithelium.*

INTRODUÇÃO

A utilização de agrotóxicos e seus resultados frente ao ambiente e ao homem estão intimamente relacionados às questões vinculadas a problemas de saúde pública. Com a técnica de pulverização, o alvo a ser atingido não é pontual, sendo as partículas aéreas facilmente transportadas pelo vento e chuva, comprometendo, dessa forma, reservas hídricas e contaminando o lençol freático. Portanto, considerando os diferentes meios possíveis de sua propagação, de acordo com a mobilidade do herbicida, o agravamento da situação é ainda maior (VIEIRA et al., 2017).

O 2,4-D, cuja formula molecular é $C_8H_6Cl_2O_3$, é um regulador do crescimento que faz parte dos herbicidas da classe dos ácidos fenoxiacéticos, sendo comercializado como sais, amina e éster, com elevado peso molecular e baixa volatilidade (AGUILAR, 2017). A utilização do 2,4-D se dá pelo controle das plantas daninhas e quimicamente é análogo ao hormônio auxina, que em doses elevados possui efeito herbicida (FILHO, 2010).

As fontes de contaminação que expõem o organismo humano ao herbicida 2,4-D são de maior ocorrência em indivíduos que trabalham e estão expostos de forma constante ao uso de defensivos agrícolas. Também fazem parte da população com maior vulnerabilidade, pessoas que estejam próximas da região onde ocorre a pulverização do composto ou que tenham contato com água, objetos e/ou alimentos contaminados (MASCARENHAS; PESSOA, 2013).

Os agrotóxicos podem ser causadores de diversos danos à saúde humana, sendo que estes podem estar associados à mortalidade através da exposição de forma aguda ou crônica. Na maioria das vezes, a aplicação deste herbicida por parte dos trabalhadores rurais ocorre sem o uso de equipamento de proteção individual (EPI) necessário, o que pode levar a quadros de intoxicação e atuar como agravantes de doenças respiratórias (MASCARENHAS; PESSOA, 2013).

O efeito à exposição do herbicida no organismo humano pode comprometer múltiplos órgãos e sistemas. Em relação ao método de exposição inalatório, pode ocasionar pneumofibrose, enfisema pulmonar, asma brônquica e traqueítecrônica (MASCARENHAS; PESSOA, 2013. INTERNATIONAL PROGRAMME ON CHEMICAL SAFETY, 1991). Portanto, importa investigar a partir da técnica morfológica e fractal, o comprometimento do tecido respiratório a partir da exposição inalatória deste herbicida. Desta forma, o objetivo do estudo foi analisar as alterações

presentes no epitélio pulmonar em modelos experimentais submetidos à nebulização ao herbicida ácido 2,4-D em diferentes concentrações e intervalos de tempo.

MATERIAIS E MÉTODOS

Aspectos de natureza ética

O presente estudo foi aprovado pelo Comitê de Ética em Animais da Universidade do Oeste Paulista (UNOESTE) sob o protocolo 2563 e foi realizado de acordo com o Guia para o Cuidado e Uso de Animais de Laboratório do Instituto Nacional de Saúde (2011).

Animais e ambiente de experimentação

Foram utilizados 80 camundongos *Swiss* adultos machos (30-45g), com idade média de 60 dias, alocados em gaiolas plásticas de polipropileno (5 animais por gaiola) medindo 30cm x 16cm x19cm, com cama de maravalha. Os animais foram mantidos a uma temperatura média de 22 ± 2ºC (50-60% de umidade relativa) com ciclos de 12 horas de luminosidade, sendo das 07:00 às 19:00 horas o período diurno e das 19:00 às 07:00 horas o período noturno. Todos os animais receberam ração comercial (Supralab®, Alisul, Brazil) e água filtrada *ad libitum*.

Delineamento experimental

Utilizamos a formulação comercial do herbicida (2,4-D; Nortox S.A., Arapongas, Paraná, Brazil, registered in theMinistryofAgriculture, Livestockand Food Supply # 03009), sendo comporta por 806g/L ofdimethylaminesaltof (2,4-dichlorophenoxy) aceticacid (2,4- D), 670g/L of 2,4-D acidequivalent, and 424g/L ofinertingredients. The 2,4-D formulationwasdiluted in 0.9% sodiumchloride.

Os animais foram pesados e divididos aleatoriamente em quatro grupos (DE MELLO et al., 2018. JÚNIOR et al., 2021).

- Grupo Salina (GS): Expostos a nebulização com solução de cloreto de sódio (NaCl) a 0,9% (veículo);
- Grupo de Baixa Concentração (GBC): Expostos a 187.17mg m^{-3} de 2,4-D;
- Grupo de Média Concentração (GMC): Expostos a 313.31mg m^{-3} do herbicida;
- Grupo de Alta Concentração (GAC): Expostos a 467.93 mg m^{-3} do herbicida.

As doses utilizadas em cada grupo foram baseadas nas recomendações do fabricante para o uso agrícola do herbicida ácido 2,4-D (Formulação comercial, 67,0% m/v, Nortox, Paraná, Brasil) e adaptado de acordo com as dimensões da caixa (DE MELLO et al., 2018).

Os animais foram expostos as nebulizações preconizadas para cada grupo durante 15 minutos e em diferentes intervalos de tempo (24, 48, 72 e 192 horas). Foram utilizadas duas caixas (32 x 24 x 32 cm) ligadas a um nebulizador ultrassônico (Pulmosonic Star®), onde foram aplicadas as diferentes concentrações diluídas em 5 ml de cloreto de sódio 0,9% (DE MELLO et al., 2018).

Para a primeira exposição, os80 camundongos foram submetidos à nebulização com a concentração prescrita para cada grupo. Decorrido o tempo de 24 horas, um total de 20 animais foram eutanasiados, sendo cinco de cada grupo. Posteriormente, após 48 horas, outros 20 animais que receberem a segunda nebulização, também foram eutanasiados. Posteriormente, após 72 horas, mais 20 animais que receberam a terceira nebulização foram submetidos à eutanásia, e por fim, após 192 horas, os últimos 20 animais também foram eutanasiados (DE MELLO et al., 2018).

Os modelos experimentais foram submetidos à eutanásia a partir da utilização da droga Tiopental Sódico (30 mg/kg do peso corporal) via intraperitoneal. Todos os camundongos foram submetidos à retirada do material para estudo após a morte, sendo realizada necropsia do tecido pulmonar analisado (DE MELLO et al., 2018).

Coleta e análise de pulmão

O tecido pulmonar das vias áreas centrais e periféricas dos pulmões de cada animal foi coletado de maneira aleatória para o processamento e posterior confecção dos blocos em parafina.

Para a desidratação e inclusão do material foi introduzida, na região de traquéia, formalina tamponada 10% (formaldeído) e impregnado com parafina. Em seguida, foi realizada a técnica de microtomia para obtenção de cortes de 5µm das amostras. Após esta técnica, o tecido foi reidratado e coletado em lâminas de vidro para posterior submissão à coloração (MOLINARO; CAPUTO; AMENDOEIRA, 2010. PINTO, 2010. NUNES; CINSA, 2016).

Para a análise histológica, os cortes foram corados com Hematoxilina e Eosina (HE), com a finalidade de posterior distinção das vias aéreas mais apropriadas para a avaliação morfológica, além da análise do infiltrado inflamatório. Foram incluídas no

estudoas lâminas com as vias aéreas localizadas em região distal do pulmão, com preservação da arquitetura histológica.

Muitas formas não podem ser esclarecidas pela geometria convencional, então para suprir esta necessidade atualmente à ciência conta com a análise fractal, possibilitando classificar certos objetos que não possuem dimensões inteiras, mas sim fracionária. A dimensão fractal pode informar o quão densamente o conjunto ocupa o espaço métrico, além da irregularidade ao redor do objeto. Determinar essa dimensão tem o objetivo de medir a complexidade do material analisado em figura geométrica (KOIKE et al., 2016).

Segundo Coelho e Costa (1995) o Box-Counting é um dos cálculos mais utilizados para estimativa da dimensão fractal, pelo fato da sua facilidade para a aplicação. O método consiste basicamente em dividir a imagem em quadrados e contar quantos quadrados existem na forma analisada, através de uma função logarítmica que contém o número de quadrados e o comprimento de seu lado. A dimensão fractal do epitélio pulmonar utilizou o método Box Counting e foi analisada com apoio do software Image J (2012) do Instituto Nacional de Saúde dos Estados Unidos, utilizado constantemente na literatura e disponível de forma gratuita na internet.

O Box-Counting é considerado em duas dimensões, permitindo a contagem de pixels na área analisada, não considerando, neste caso, a textura da imagem. O resultado disso, é que duas imagens com igual distribuição de pixels, uma binarizada e outra em níveis de cinza terão a mesma dimensão fractal; considerando binarização (limiarização), a transformação de imagens que tinham tons de cinza ou colorida em preto e branco (AARESTRUP, 2012. ANTONIAZZI, 2007).

A lacunaridade constitui uma medida de análise de distribuição e organização dos pixels em determinada região de uma imagem, quantificando a forma que o espaço está preenchido. Dessa forma, apresenta a disposição do tamanho de lacunas dentro de um conjunto de dados. A lacunaridade é um complemento da dimensão fractal que expressa uma medida da densidade e do padrão de textura de objetos fractais. Para realizar a técnica, utilizam-se métodos computacionais baseados no uso do algoritmo de deslizamento de caixa Gliding-Box, em que uma caixa de lado r é colocado na imagem e o número de pontos é contado, repetindo o processo para todas as linhas e colunas (conjunto de observações), resultando, portanto, em uma distribuição de frequência de massa da imagem, relacionado ao número de sítios ocupados (LUCENA; STOSIC; CUNHA FILHO, 2017).

Através do programa Image Pro® Plus, foram quantificadas as medidas da via respiratória, em parâmetros analisados como diâmetro maior, diâmetro menor, área da luz, área da espessura e área total. Em seguida, houve a comparação entre os diferentes valores dos grupos.

A análise dessas lâminas histológicas fractais baseia-se na associação entre a resolução e a escala avaliada, e o resultado pode ser quantitativamente expresso como a dimensão fractal do objeto que é DF= (Log Nr / log r-1), sendo Nr a quantidade de quadrados de lado r necessários para cobrir a imagem em intersecção com alguma porção do objeto analisado de acordo com o tamanho escolhido (ANTONIAZZI, 2007. SOUZA JUNIOR, 2010. AARESTRUP, 2012) (Fig.1).

Figura 1- Lâminas coradas com Hematoxilina e Eosina e binarizadas

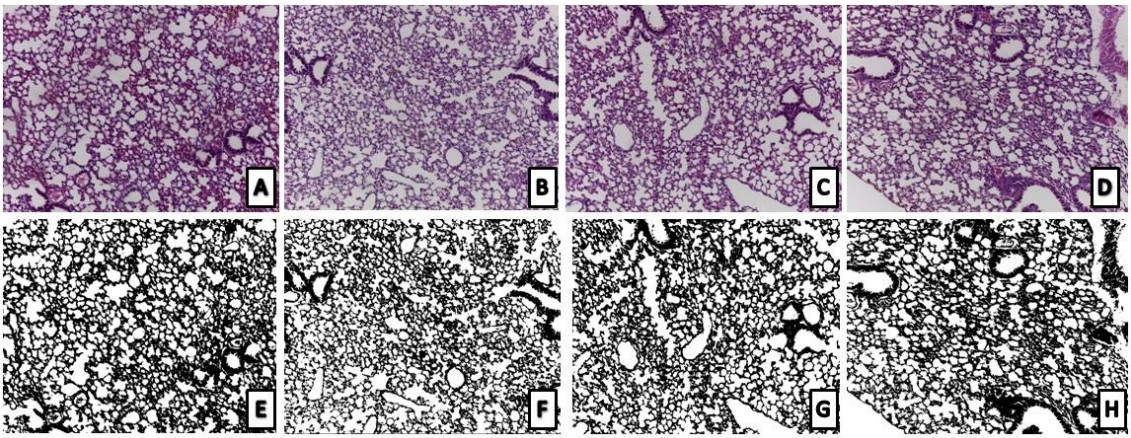

A) Grupo salina; **B)** Grupo de baixa concentração; **C)** Grupo de media concentração; **D)** Grupo de alta concentração; **E)** Grupo binarizado com solução salina; **F)** Grupo binarizado de baixa concentração; **G)** Grupo binarizado de media concentração e **H)** Grupo binarizado de alta concentração. A-D: HE.

Análise estatística

Para a análise estatística foi utilizado o software Sigma Stat® versão 2.0. Os casos que apresentaram distribuições normais e homocedásticas foram analisados utilizando-se de testes paramétricos como a análise de variância (ANOVA) seguida pelo teste de Tukey. Caso contrário, foram utilizados testes não paramétricos, como o de Kruskal-Wallis seguido pelo teste de Dunn, quando necessário. Foi considerada análise estatisticamente significante quando o valor de p se apresentou menor que 5% ($p<0,05$).

RESULTADOS

Realizou-se a análise comparativa para os resultados dos aspectos morfológicos encontrados entre os grupos expostos às diferentes concentrações do herbicida (Tabela 1).

Tabela 1: Comparação de análise morfológica entre os grupos expostos em diferentes concentrações do herbicida

Grupos	Relação (diâmetro maior/menor)	Área da luz*	Área total*
GS	1,64 (1,13-3,81)	6,60 (1,81 -22,61)[a]	11,88 (6,38-32,59)
GBC	1,50 (1,06-4,64)	5,45 (1,09-26,19)[b]	11,51 (4,52-55,17)
GMC	1,56 (1,05-2,87)	3,89 (1,16-33,26)[c]	1066 (4,85-35,86)
GAC	1,53 (1,20-4,44)	5,95 (1,72-16,16)[d]	12,64 (4,98-35,86)
Valor de p	0,943	0,036	0,120

*Os valores na coluna estão expressos na terceira potência. Letras diferentes referem-se à diferença estatística (GS = Grupo salina, GBC= Grupo de baixa concentração, GMC = Grupo de média concentração, GAC= Grupo de alta concentração).

Não houve diferença significativa (p=0,94) nas relações de diâmetro maior/diâmetro menor dos alvéolos pulmonares e na área total alveolar entre os grupos experimentais (Tabela 1).

Ao analisar o tecido pulmonar, levando em consideração a área da luz do alvéolo, foram observadas diferenças significativas entre o grupo salina e os grupos expostos ao 2,4-D. Ao avaliar as medidas, podemos diferenciar um valor maior encontrado no grupo salina (6,6), indicando maior área das vias respiratórias, quando comparado com as demais – GBC (5,45); GMC (3,89) e GAC (5,95), que possuem valor reduzido devido à exposição aguda ao herbicida.

Os resultados na análise fractal não apresentaram diferença estatisticamente significativa na comparação entre os grupos experimentais (Tabela 2).

Tabela 2 - Comparação de análise fractal entre os grupos expostos em diferentes concentrações do herbicida

GRUPOS	Média ± DP
GS	1,78 ± 0,3
GBC	1,78 ± 0,4
GMC	1,78 ± 0,5
GAC	1,78 ± 0,5
Total	1,78 ± 0,4

*p= 0,623 (GS = Grupo salina, GBC= Grupo de baixa concentração, GMC = Grupo de média concentração, GAC= Grupo de alta concentração.)

Ao analisar o tecido epitelial foi observada diferença significativa em relação à exposição há 72 horas comparada aos outros intervalos de tempo do GS. Em relação ao GBC, houve diferença significativa no grupo de 192 horas quando comparado aos intervalos de tempo de 24, 48 e 72 horas. Já na comparação GMC, houve significância quando comparados os grupos GMC 48 horas e GMC 72 horas e entre GMC 72 horas e 192horas. Em relação ao GAC, não foram verificados valores significativos (Tabela 3).

Tabela 3 - Comparação de análise fractal entre os grupos em diferentes períodos de exposição

Grupos	24 horas	48 horas	72 horas	192 horas	Valor de p
	Média ± DP	Média ± DP	Média ± DP	Média± DP	
GS	1,8 ± 0,4[a]	1,8 ± 0,3[a]	1,8 ± 0,3[b]	1,8 ± 0,3[a]	0,003
GBC	1,8 ± 0,3[a]	1,8 ± 0,3[a]	1,8 ± 0,4[a]	1,75 ± 0,4[b]	0,002
GMC	1,8 ± 0,6[ab]	1,8 ± 0,3[ac]	1,7 ± 0,6[ac]	1,8 ± 0,3[ac]	0,001
GAC	1,8 ± 0,5[a]	1,8 ± 0,6[a]	1,8 ± 0,6[a]	1,8 ± 0,4[a]	0,568

GS = Grupo salina, GBC= Grupo de baixa concentração, GMC = Grupo de média concentração, GAC= Grupo de alta concentração.

A figura 2 apresenta a comparação entre a dimensão fractal com relação aos diferentes grupos analisados, demonstrando que a comparação entre os grupos GBC e GMC apresentou discreta variabilidade interquartil, entretanto, apresentou-se estatisticamente significativa. Em comparação à exposição à solução salina, todas as demais exposições ao herbicida apresentaram maior variabilidade da dimensão fractal.

Figura 2 - Comparação da deformação fractal entre os grupos de comparação

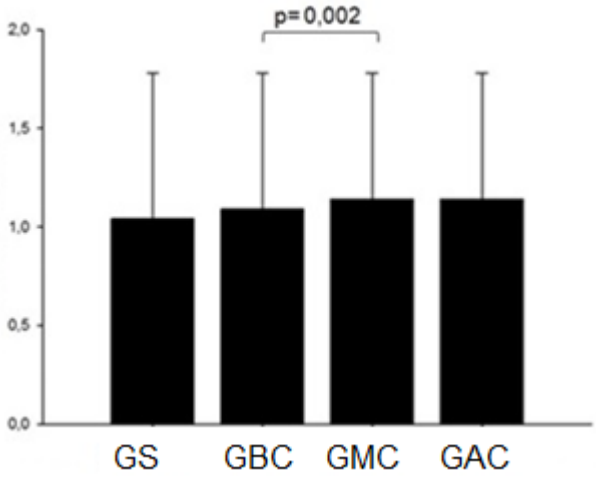

GS = Grupo salina, GBC= Grupo de baixa concentração, GMC = Grupo de média concentração, GAC= Grupo de alta concentração.

DISCUSSÃO

Os resultados do presente estudo corroboram para a alteração danosa do epitélio respiratório quando exposto a diferentes concentrações deste composto, em comparação a uma solução salina. A partir da análise realizada, compreendemos que é efeito desta exposição à diminuição da área da luz indicando assim, a ocorrência de uma reação celular proliferativa resultante em menor valor luminal quando comparado ao grupo controle, uma vez que as diferenciações e migração celular promovem alterações significativas do alvéolo do órgão respiratório (METCALFE, 2008).

Um estudo analisou o estresse oxidativo, processo inflamatório e acúmulo de substâncias pró-inflamatórias no tecido pulmonar de 18 ratos, indicou que os achados histológicos com a exposição ao Paraquat induziu infiltração celular em áreas peribronquiolares, edema alveolar e até mesmo processo hemorrágico. Houve também acúmulo de neopterina, Fator de Crescimento Transformador (TGF), melondialdeído pulmonar, lactato desidrogenase e diminuição da capacidade antioxidante do órgão,

resultando dessa forma, em alterações patológicas do tecido pulmonar (TOYGAR, 2014). Dessa forma, a análise ao herbicida 2,4-D realizada neste estudo apresenta resultados semelhantes aos relacionados ao Paraquat, promovendo alterações patológicas na via respiratória, podemos demonstrar que houve uma diferença significativa entre a área alveolar do grupo controle e a área dos animais expostos, que neste caso obtiveram valores reduzidos, indicando, portanto, alteração do processo fisiológico, como demonstrado pelo presente estudo.

Sabe-se que indivíduos expostos a grandes quantidades de gases potencialmente tóxicos são afetados pelo comprometimento do transporte mucociliar, em que ocorre uma agressão ao tecido epitelial respiratório, destruição dos cílios e acúmulo de secreção pela hiperplasia e hipertrofia das células secretoras. Assim, há obstrução do fluxo aéreo por estreitamento da luz, estenose bronquiolar, hipoventilação e baixo fluxo de oxigênio (PASCHOAL; MOREIRA, 2016). O processo inflamatório presente leva a um espessamento da parede, excesso de muco e alteração da forma e função pulmonar, que podemos demonstrar quantitativamente mediante a exposição aguda ao herbicida 2,4-D, que levou a uma diminuição da área da luz em todas as concentrações, fato numericamente distinto ao grupo controle.

Com relação a um estudo sobre doença pulmonar obstrutiva crônica e fatores associados, sabe-se que a inalação de poluentes e produtos químicos ocupacionais pode comprometer a funcionalidade pulmonar, levando à inflamação do parênquima, contração da musculatura lisa, espessamento, perda da elasticidade e destruição alveolar, limitando dessa forma o fluxo aéreo (SOUSA et al., 2011). Desta maneira, pensamos que ao expor os animais à inalação de substâncias nocivas, como o 2,4-D, cujos mecanismos fisiopatológicos citados demonstraram levar a uma diminuição do fluxo aéreo, demonstrada pela redução da área da luz do trato respiratório, acarretará em danos respiratórios e celulares que comprometerão a funcionalidade do tecido e órgão como um todo, podendo gerar alterações futuras como a DPOC.

Existem na literatura alguns estudos que indicam associação entre herbicidas e alterações danosas da função pulmonar, principalmente em áreas relacionado às grandes lavouras de produtividade e altas concentrações da substância. Sendo assim, encontram-seassociações de viabilidade, morte celular, intoxicação e acúmulo de fibroblastos em pulmão de camundongos com doses elevadas de herbicida (LEITE; TORRES, 2008). Em outra análise, resultados de análises histopatológicas demonstraram o resultado à exposição de ratos por aerossol de herbicida relacionando com toxicidade pulmonar que

o grupo exposto ao herbicida apresentou colapso alveolar, presença de infiltrado perivascular, células inflamatórias, edema pulmonar e substâncias mucoadesivas, em contrapartida ao grupo controle, que não obteve alteração tecidual (MANDAL, 2019).

Ainda assim, são poucos os relatos e as investigações a respeito especificamente do herbicida 2,4-D. Grande parte dos estudos sobre o 2,4-D relaciona-se à exposição oral e não inalatória, como no presente trabalho. Estudos anteriores já demonstraramque a exposição oral ao 2,4-D pode causar alterações no sistema respiratório, como por exemplo, a presença de rinite (SLAGER et al., 2009. SLAGER et al., 2010).

Entretanto há controvérsias em relação aos danos pulmonares causados pela exposição ao 2,4-D. Diferente da presente pesquisa, uma revisão de literatura demonstrou, por meio da avaliação da associação da exposição a agrotóxicos com a saúde respiratória, que a exposição da população geral ao herbicida 2,4-D não apresentou nenhuma associação prejudicial à saúde respiratória, sugerindo que em doses aceitas pelos orgão reguladores o herbicida não é tóxico ao sistema respiratório (HOPPIN et al., 2008), o que faz necessário a investigação dos resultados deste em comparação a uma solução controle, como o desenvolvido neste estudo. Portanto, é importante a ampliação da pesquisa sob esta temática para que se possa elucidar o impacto danoso deste herbicida em especial, sob a saúde respiratória e suas consequências para o indivíduo exposto.

Com relação à análise fractal, a partir deste estudo podemos observar alterações estruturais anatômicas no epitélio pulmonar, devido à exposição aguda ao herbicida 2,4- observando a relação entre os grupos de diferentes concentrações como o GBC 24h e 192 horas, GMC 48h e 72h, GMC 72h e 192 horas. A partir da diferença estatisticamente significante, pode-se constatar que mesmo em pequenas exposições, o herbicida apresenta um efeito deletério agudo para o ser humano, levando também ao efeito prolongado do agrotóxico no corpo.

Quando analisado o tempo de exposição e a concentração do herbicida, podemos observar que houve significância entre os animais expostos à baixa concentração do herbicida entre 24h e 192 horas, afetando diretamente o epitélio pulmonar, visualizado pela análise da dimensão fractal, demonstrando que mesmo em baixas concentrações e de forma aguda, a substância pode acarretar danos teciduais ao órgão respiratório.

Um estudo que realizou levantamento de moradores e trabalhadores que faziam uso de agrotóxico em lavouras de agricultura familiar constatou que as técnicas de armazenamento e proteção individual na maioria das vezes são precárias e inadequadas,

o que pode resultar em grandes riscos de contaminação ambiental e intoxicação pelos defensivos agrícolas, fato negligenciado pelos trabalhadores analisados (LEITE; TORRES, 2008). Outro estudo reforça a importante ligação das enfermidades pulmonares, em especial a asma atópica com a exposição ocupacional a pesticidas em mulheres que trabalhavam em ambiente agrícola, quando comparados a mulheres que não possuíam contato com agrotóxico, e não residiam em área exposta (HOPPIN et al., 2017). Entretanto, experimentalmente o presente estudo apresenta resultado de animais expostos a altas concentrações de 2,4-D, que quando analisado o fractal das lâminas dos alvéolos pulmonares em diferentes tempos de exposição entre si não demonstraram resultados estatisticamente significativos para a comparação com um grupo controle.

A literatura ainda aponta que substâncias e gases tóxicos são capazes de desencadear mecanismos de volumoso infiltrado de mediadores e células inflamatórias, resultando em fibrose e posterior diminuição da luz bronquiolar com hipoventilação. Esses mecanismos parecem serem colaborados pela proteção e estrutura fisiológica do próprio pulmão, o que envolve ainda fatores imunológicos/antigênicos (MANDAL, 2019). Sendo assim, reforçamos, a partir do presente estudo, este efeito danoso evidenciado na análise de tempo dentro dos grupos expostos em relação ao fator tempo e concentração, onde podemos verificar alterações no epitélio com diferença estatisticamente significante apenas na baixa e média concentração do herbicida.

Portanto, podem existir fatores intrínsecos imunogênicos e respostas celulares a agentes potencialmente lesivos, capazes de modular e até mesmo gerar respostas adaptativas quanto à exposição ao 2,4-D, que é visto de forma escassa na literatura. E o fato de não realizarmos a pesquisa desses possíveis fatores intrínsecos é considerada uma limitação do presente estudo.

Apesar de haver limitações e variações nos métodos dos estudos que relacionam e fazem associação entre exposição contínua aos herbicidas e o impacto a saúde, existem evidências de que a exposição em longo prazo possui relevância com alterações respiratórias como chiados pulmonares (YE et al., 2017). Entretanto, a literatura ainda é escassa em relação aos efeitos e mecanismos da exposição inalatória ao 2,4-D, a fim de simular a exposição dos trabalhadores rurais e população próxima, como na presente pesquisa. Desta forma, se demonstra a importância em realizar novas pesquisas sobre o tempo e concentrações do herbicida variáveis, a fim de estabelecer níveis seguros e riscos do uso do 2,4-D à saúde respiratória.

CONCLUSÃO

Por meio da presente pesquisa forma observados maiores danos ao epitélio respiratório, proporcionalmente relacionado ao tempo de exposição ao 2,4-D e diferentes concentrações comparado ao grupo salina.

Sendo assim, conclui-se que a exposição inalatória aguda ao herbicida ácido 2,4-D pode provocar alterações pulmonares, possivelmente deletérias, independentemente da dose utilizada. Desta forma, cabe enfatizar a importância da orientação, principalmente aos trabalhadores rurais expostos, em relação à utilização correta de equipamentos de proteção individual, para amenizar os riscos à saúde.

AGRADECIMENTOS

Gostaríamos de agradecer as alunas Laís de Oliveira Santos Pereira e Tayná Moraes Polidório pelo auxílio durante o estudo.

REFERÊNCIAS

AARESTRUP, B. J. **Histologia:** essencial. Rio de Janeiro: Guanabara Koogan, 2012.

AGUILAR, J. V. **Crescimento e desenvolvimento do algodoeiro tratado com subdose hormética de 2,4-D em função da aplicação de níquel e nitrogênio**. 2017. Dissertação (Mestrado em Agronomia) - Universidade Estadual Paulista "Júlio De Mesquita Filho", Ilha Solteira; 2017.

ANTONIAZZI, R. L. **Aplicação do método box counting para a estimativa da dimensão fractal de figuras planas digitalizadas**. Monografia (Especialização em Geomática) - Universidade Federal de Santa Maria, Santa Maria, 2007.

COELHO, R. C.; COSTA, L. F. The Box-Counting Fractal Dimension: Does it Provide an Accurate Subsidy for Experimental Shape Characterization? If so, How to Use it?. *In*: IX SIMPÓSIO BRASILEIRO DE COMPUTAÇÃO GRÁFICA E PROCESSAMENTO DE IMAGENS. 1995, São Carlos. **Anais do IX Simpósio Brasileiro de Computação Gráfica e Processamento de Imagens**. São Carlos: SBC Universdade Federal de São Carlos, 1995, p.183-191.

DE MELLO, F. A.; et al. Avaliação da cavidade nasal de camundongos submetidos à exposição ao herbicida ácido 2,4-diclorofenoxiacético. **Medicina (Ribeirão Preto)**, v. 51, n. 4, p. 247-253, 2018.

ESTADOS UNIDOS. **Comitê de Atualização do Guia de Cuidado e Uso de Animais de Laboratório:** Meio Ambiente, Domicílio e Manejo. In: Guia para cuidados e uso de animais de laboratório. Washington: The National Academic Press, 2011. p. 41-103.

FILHO, A. M. **Desenvolvimento, validação e aplicação de metodologias para determinação de resíduos de agrotóxicos em manga por SPME-GC-MS e SPME-HPLC-UV-Vis**. 2010. Tese (Doutorado em Química) - Universidade Federal da Bahia, Salvador; 2010.

HOPPIN, J. A.; et al. Pesticides and Atopic and Nonatopic Asthma among Farm Women in the Agricultural Health Study**. American Journal of Respiratory and Critical Care Medicine**, v. 177, n. 1, p. 11-18, 2008.

HOPPIN, J. A.; et al. Pesticides are Associated with allergic and non-allergic wheeze among male farmers. **Environmental Health Perspectives**, v. 125, n. 4, p. 535-543, 2017.

Image Processing and Analysis in Java. **Image J:** User Guide. 2012. Disponível em: https://imagej.nih.gov/ij/docs/guide/user-guide.pdf. Acesso em: 20 jul. 2021.

INTERNATIONAL PROGRAMME ON CHEMICAL SAFETY (Ipcs. United Nations Environment Programme. International Labour Organisation). World Health

Organization. **Health and Safety Guide No. 51. Paraquat**. Health and Safety Guide. Geneva, 1991.

JÚNIOR, C. P.; et al. Digital imageprocessing: a useful tool in theanalysisoflung injuries caused by chronic inhalation of agricultural herbicides**. Environmental Science and Pollution Research**, v. 7, p. 1-7. 2021.

KOIKE, T. E.; et al. Morphometric and Fractal Analysis of Injured Skeletal Muscle Tissue Subjected to A Combination of Treatments; Cryotherapy and Therapeutic Ultrasound. **International Journal of Morphology**, v. 34, n. 3, p, 1076-1082, 2016.

LEITE, K. C.; TORRES, M. B. R. The use of pesticides by rural workers in the settlement of Catingueira Baraúna-Rn. **Revista Verde**, v. 3, n. 4, p. 6-28, 2008.

LUCENA, L. R. R.; STOSIC, T.; CUNHA FILHO, M. Análise de lacunaridade de série temporal da vazão dos riosatibaia e jaguari. **Revista Brasileira de Biomedicina**, v. 32, n. 4, p. 609-617, 2014.

MANDAL, S. Determination of LCt50 of aerosolized paraquat and its pulmonary toxic implications in non-anesthetized rats. **Drug and Chemical Toxicology**, v. 42, n. 5, p. 552-558, 2019.

MASCARENHA, T. K. S. F.; PESSOA, Y. S. R. Q. Aspectos que potencializam a contaminação do trabalhador rural com agrotóxicos: uma revisão integrativa. **Trabalho&Educação**, v. 22, n. 2, p. 87-103, 2013.

METCALFE, D. D. Mast Cells and Mastocytosis. **Blood**, v. 112, n. 4, p. 946-956, 2008.

MOLINARO E, CAPUTO L, AMENDOEIRA R. **Conceitos e Métodos de Formação Profissional em Laboratório de Saúde**. Vol. 2. Rio de Janeiro: Fundação Oswaldo Cruz; 2010.

NUNES, C. S.; CINSA, L. A. Principles of routine histological processing. **Interdisciplinary Journal of Experimental Studies**, v. 8, n. 1, p. 31-40. 2016.

PASCHOAL, I. A.; MOREIRA, M. M. Fisiopatologia (e imunologia) da Doença Pulmonar Obstrutiva Crônica (DPOC). **Pneumologia Paulista**, v. 29, n. 3, p. 7-13, 2016.

PINTO, I. C. N. V. B. **Avaliação de novos fixadores em anatomia patológica.** 2010. Dissertação (Mestrado em Biologia Molecular e Celular) - Universidade de Aveiro, Aveiro – Portugal, 2010.

SLAGER, R. E. Rhinitis Associated with Pesticide Use Among Private Pesticide Applicators in the Agricultural Health Study. **Journal of Toxicology and Environmental Health A**, v. 73, n. 20, p. 1382-1393, 2010.

SLAGER, R. E.; et al. Rhinitis Associated with Pesticide Exposure among Commercial Pesticide Applicators in the Agricultural Health Study. **Occupational and Environmental Medicine**, v. 66, n. 11, p. 718-724, 2009.

SOUSA, C. A.; et al. Doença pulmonar obstrutiva crônica e fatores associados em São Paulo, SP, 2008-2009. **Revista de Saúde Pública**, v. 45, n. 5, p. 887-896, 2011.

SOUZA JUNIOR, J. C. **Controle de qualidade em lâminas histológicas*: Importância da metodologia de H/E* no diagnóstico médico**. Monografia (Graduação em Ciências Biológicas) - Faculdades Integradas Fafibe, Bebedouro, 2010.

TOYGAR, M. et al. The relation between oxidative stress, inflammation, and neopterin in the paraquat-induced lung toxicity. **Human and Experimental Toxicology**, v. 34, n. 2, p. 198-204, 2014.

VIEIRA, M. G.; et al. Avaliação da Contaminação por Agrotóxicos em Mananciais de Municípios da Região Sudoeste do Paraná. **Revista Virtual de Quimica**, v. 9, n. 5, p. 1800-1812, 2017.

YE, M.; et al. Pesticide exposures and respiratory health in general populations. **Journal of Environmental Sciences (China)**, v. 51, p.361-370, 2017.

Recebido em: 01/03/2021
Aceito em: 20/03/2021
Publicado em: 30/03/2021